

矯正歯科愛知県矯正歯科情報ナビ

診療予約・ご相談はこちら

0565-51-4182

スピード矯正について

詳しくはこちらをクリック

矯正歯科と歯周病の関係

詳しくはこちらをクリック

CONTENTS

矯正歯科情報

スピード矯正について

マイクロインプラントについて

矯正歯科と歯周病の関係

美白矯正について

ブライダル矯正

年代別矯正歯科スタイル

早い段階で矯正が可能

10代の矯正歯科スタイル

20代の矯正歯科スタイル

30代の矯正歯科スタイル

40代の矯正歯科スタイル

矯正歯科症例写真

監修医院・お問い合わせ

診療予約・ご相談はこちら

0565-51-4182

インターネット診療予約

☒ こちらからどうぞ

メールでのご相談は

☒ こちらからどうぞ

歯科タウン

高木歯科が掲載されています。 >>Click

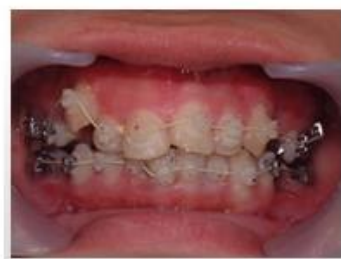

矯正歯科症例写真

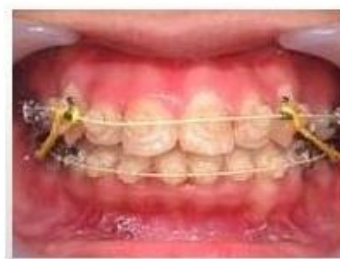矯正歯科症例写真

愛知県矯正歯科情報ナビを監修する高木歯科医院での矯正歯科治療の症例を紹介します。

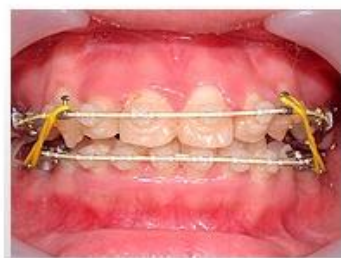症例1 Tip-Edge PLUS テクニック



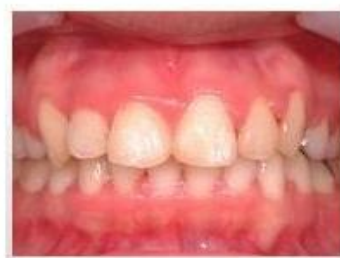術前



術中(2ヶ月後)

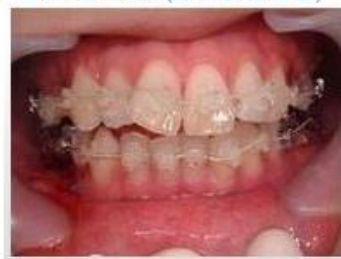

術中(8ヶ月後)

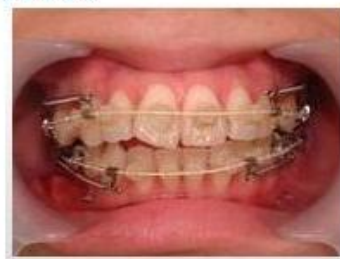

術後(9ヶ月後)

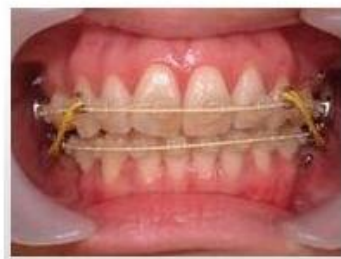症例2 Tip-Edge PLUS テクニック+コルチコミー+マイクロインプラント+ニッケルチタン(形状記憶合金)+クローズドコイルスプリング



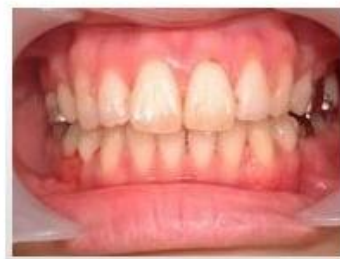術前



術中(1ヶ月後)

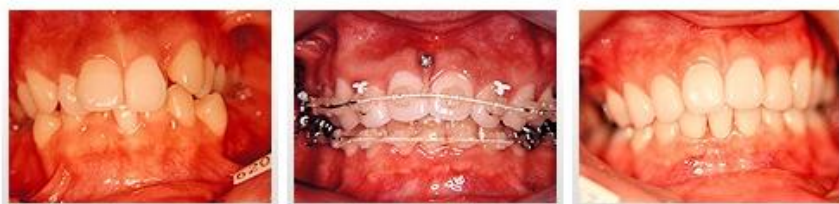

術中(7ヶ月後)



術後(13ヶ月後)

症例3 Tip-Edge テクニック

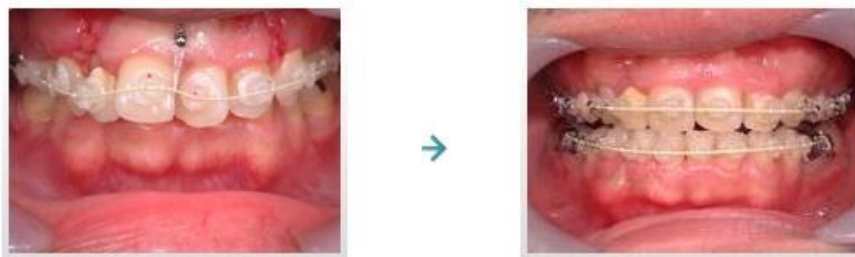

術前

術中

術後

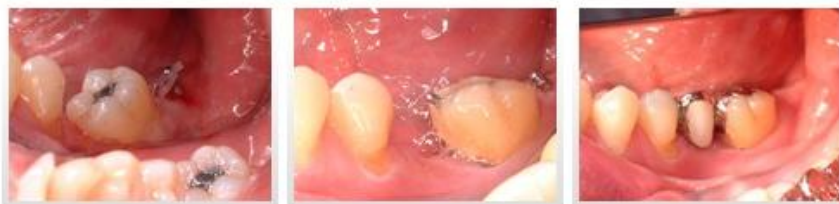症例4 マイクロインプラント併用矯正



術前

術後

症例5 マイクロインプラントによる部分矯正

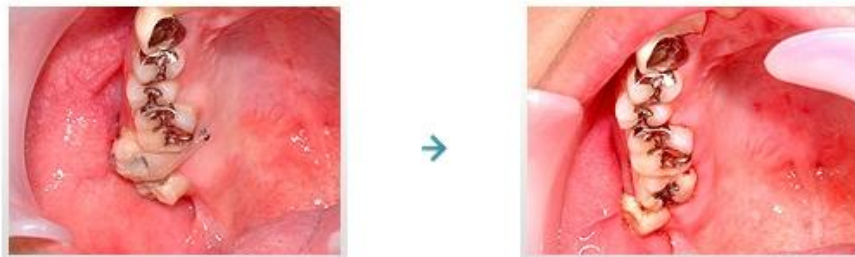

術前

術中

術後

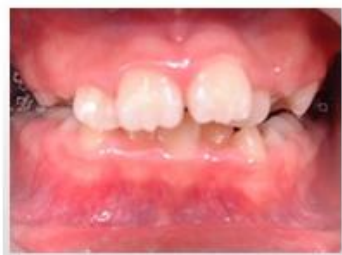症例6 マイクロインプラントによる部分矯正



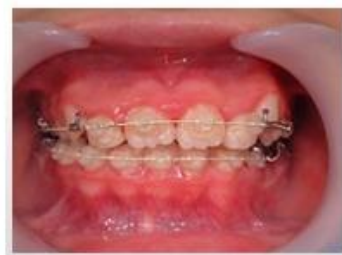術前

術後

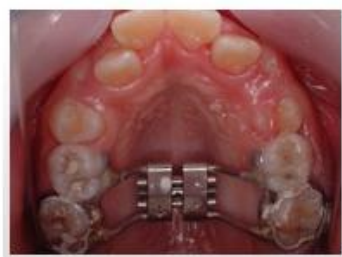症例7 急速拡大装置(ラビットエキスパンジョン)



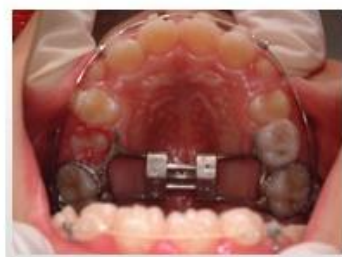術前



術後

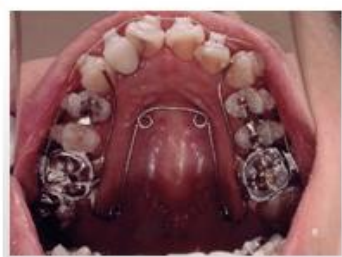

術前

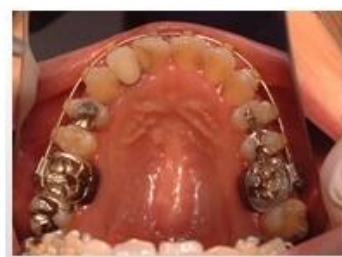

術後

症例8 スローエキスパンジョン



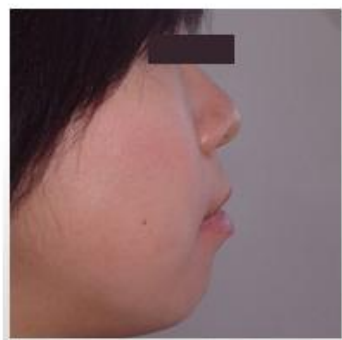術前



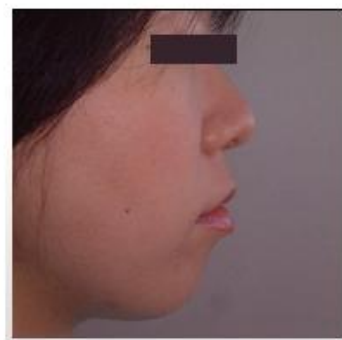術後



症例9 横顔



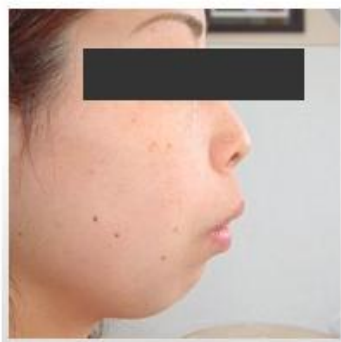初診時



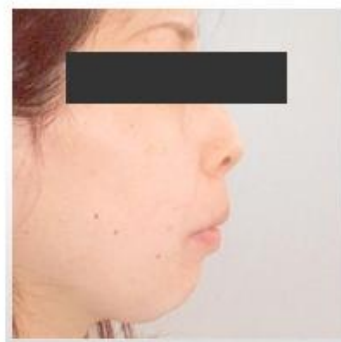術後(7ヶ月後)



症例10 横顔



初診時

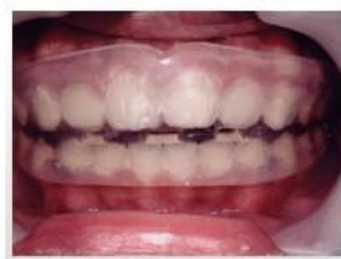

術後(13ヶ月後)

補助装置1 トゥースポジショナー

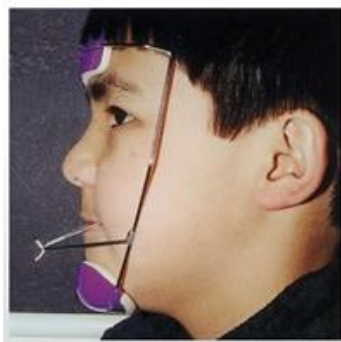


装置



装着中

補助装置2 フェイスマスク



装着中